



МБАЛСМ "Н.И.ПИРОГОВ"
Втора детска хирургична клиника
Детско гръдно отделение
Зав. Клиника: проф. д-р Огнян Бранков



Е П И К Р И З А

На Константин Живков Димитров, възраст : 1г.3м. ЕГН: 0748281001

АДРЕС: гр. Бургас, ул. Гладстон 125

И.З.№: 35613 постъпил: 08.12.2008 изписан: 17.12.2008

ОКОНЧАТЕЛНА ДИАГНОЗА: Кистичен хамартом в лявата супраклавикуларна област
ПРИДРУЖАВАЩИ ЗАБОЛЯВАНИЯ: не

АНАМНЕЗА: Касае се за дете, при което от няколко месеца родителите забелязали туморна формация в лява надключична област. Постъпва за диагностично уточняване и при индикации оперативно лечение.

СТАТУС: Дете на 1г., в добро общо състояние. Кожа и видими лигавици- розови. Без данни за ДН. Глава и шия- в лява надключична област се вижда и палпира туморна формация с меко-еластична консистенция, продължаваща и дълбоко подключично, неподвижна, непроменена надлежаща кожа, неболезнена. Пулмо- аускултаторно чисто везикуларно дишане, без хрипова находка. Кор- ясни тонове, ритмична сърдечна дейност. Корем- под нивото на гръдния кош, респираторно подвижен, палпаторно неболезнен, допуска дълбока палпация, без данни за перитонеално дразнене. Ч.дроб, далак- неувеличени.

ПАРАКЛИНИКА: Нб-118 Нст-.0,341; Leu-15,8 St- 7; Seg-11; Ly-67; Мо-6; СУЕ-12; биохимия-в норма, CRP- 5,6; коагулограма-в норма.; АКР- компенсирана метаболитна ацидоза; ЕКГ- в норма за възрастта

РЕНТГЕНОВИ ИЗСЛЕДВАНИЯ: Ro gr pulmo- б.о.; УЗД на шия: вляво супраклавикуларно се вижда хипоехогенна формация с по-прозрачен център. Най-вероятно киста от хрилна дъга.

КОНСУЛТАТИВНИ ПРЕГЛЕДИ: анестезиолог; алерголог- гранична алергия към фентанил, назначена противоалергична подготовка

ТЕРАПЕВТИЧНА СХЕМА: предоперативна подготовка, оперативно лечение.

ХОД НА ЗАБОЛЯВАНЕТО: хроничен

НАСТЪПИЛИ УСЛОЖНЕНИЯ: не

ПРОВЕДЕНИ ПРОЦЕДУРИ: венозен източник, рентгенография, оперативно лечение.

ОПЕРАЦИЯ: № 2375/ 10.12- Cervicotomia sinistra. Extirpatio tumoris.

ХИСТОЛОГИЯ: № 15215/16. 12- хамартомно образувание, съставено от разнокалибрени винозни и лимфни съдове.

ОТ ОПЕРАТИВЕН ПРОТОКОЛ: При отпрепариране на мускулите и фасциите се достигна до многокамерна туморна формация която се отстрани изцяло след лигиране на хранещите съдове от в. югуларис екстерна. Шев на кожа.

СЛЕДОПЕРАТИВЕН ПЕРИОД: гладък. Оперативна рана заздравя първично, конци свалени на пети следоперативен ден.

СТАТУС ПРИ ИЗПИСВАНЕТО: оздравял

ИЗХОД НА ЗАБОЛЯВАНЕТО: хирургично здраво.

КОНТРОЛНИ ПРЕГЛЕДИ: на 26.12.08 следоперативен ден и след един месец 15.01.2009

ПРЕПОРЪКИ КЪМ ОПЛ: Детето и майката са били в контакт с пациент с вероятна диагноза туберкулоза на медиастиналните лимфни възли, от които е взето оперативна биопсия. Да се предприемат съответни диагностични мерки – проба на Манту, квантоферонов тест, имуен статус, рентгенография на бял дроб – в последователност и срок съобразно решението на личния лекуващ лекар. В последните дни по повод температура до 38 0, кашлица и зачервено гърло се предписа антибиотично лечение за домашно лечение. Да се следи от личния лекар. При нужда – спешен контролен преглед при проф.Бранков.

ДРУГИ ДОКУМЕНТИ: не

Дата: 16.12.2008
гр.София

Зав. клиника:
проф. О. Бранков

Лекуващ лекар:
/ доц. Р. Дребов/

15245

Преше!

УМБАЛСМ "Н.И.Пирогов"
ДО ПАТОЛОГОАНАТОМИЧНОТО ОТДЕЛЕНИЕ

От СТО клиника (кабинет) ИЗ № 35613

ИСКАНЕ ЗА ХИСТОЛОГИЧНО (ЦИТОЛОГИЧНО) ИЗСЛЕДВАНЕ

Моля да се направи изследване на материал от:

на ТТ талии
наименование на мястото: органа, тъканта и броя на късчетата
на Кемелова Наталья Лукинич 1954
собствено, бащино и фамилно име възраст

пол М месторождение

местожителство професия

Материалът е: резекционен, кюртаж, пункция, ТУР, ендоскопски, цитологичен, друг
да се подчертае

на 8.12. г., фиксиран в Сорбимил
дата


Кратки анамнестични и клинични данни:

Правено ли е по-рано биопсично изследване - къде, дата, резултат №

Приложено лечение: химиотерапия, R0 терапия (да се подчертае)

ХИРУРГИЧНА ИНТЕРВЕНЦИЯ:
Сервисност ср. Exizpektu

КЛИНИЧНА ДИАГНОЗА: Дл / лимфома / в. оли м.

Дата на изпращане на материала: 11.02.08 Лекар: 

РЕЗУЛТАТ
ХИСТОЛОГИЧНО (ЦИТОЛОГИЧНО) ИЗСЛЕДВАНЕ №

Пациент:

Дата на пускане: *12.12.2008г.* Лекар: *д-р Каранова* Лаборант: *ЗМ*

Макроскопско описание:

Кистозна фракция с жълтеникаво-зеленикаво съдържание.

Каранова

Гефрир №:

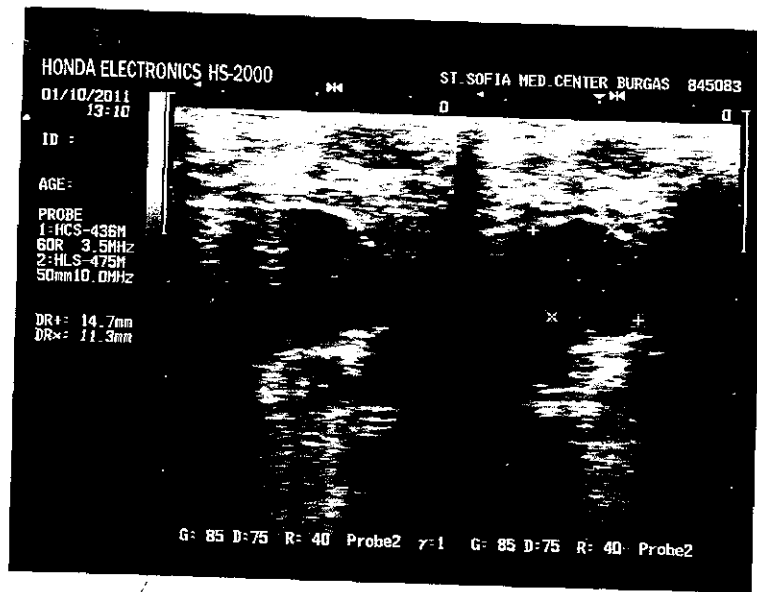
Хистологична (цитологична) диагноза:

15215 — Хамартомно образувание съставено от разнокалибрани венозни и лимфни съдове.

16.12.2008 г. д-р Каранова

Верно с оригинала
10.08.2011г.

Дата на изпращане на материала: Лекар:



[Handwritten signature]

РЕЗУЛТАТ ОТ РЕНТГЕНОЛОГИЧНОТО И ЕХОГРАФСКО ИЗСЛЕДВАНЕ

Ехоскопия:

Щит. жлеза – нормална.
Не се скенират шийни л. възли.

В областта на югуларната ямка, частично ретростернално, медианно-лаво парамедианно, се скенира добреотграничена хипо-хетероехогенна формация с кистозна и солидна компонента с р-ри 11,3/14,7мм., без данни за инфилтрация на съседните тъкани. Най-вероятно се касае за бенигнен процес- тератом, тимом, липом.

Д-р Красимир Недев
специалист
образна диагностика

Дата:

Лекар:

Рентгеново отделение

СВЕТА СОФИЯ
SAINT SOFIA

X-ray department

СВЕТА СОФИЯ



SAINT SOFIA

0 343 1234567



ИСКАНЕ ЗА РЕНТГЕНОЛОГИЧНО И ЕХОГРАФСКО ИЗСЛЕДВАНЕ

От	Име: <i>Светлана Иванова</i>
..... (трета имена)
гр.(с)	ГОДИНИ

Искано рентгенологично изследване:

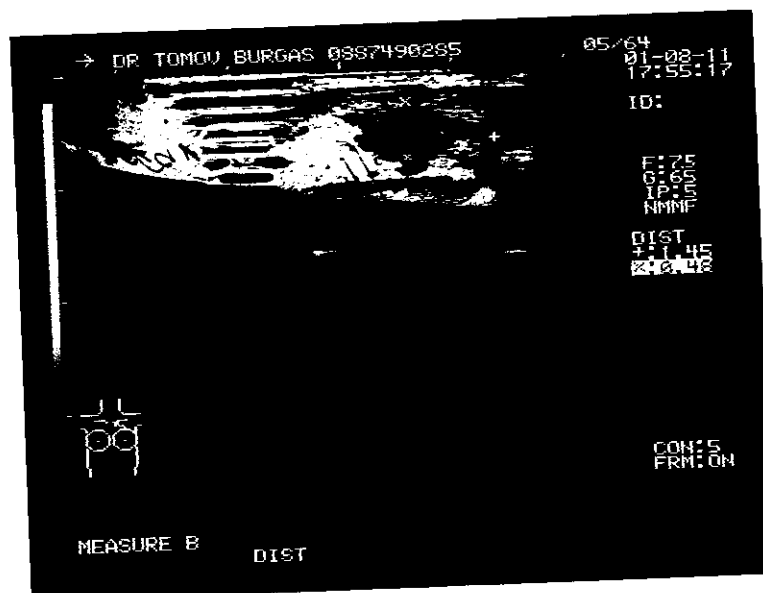
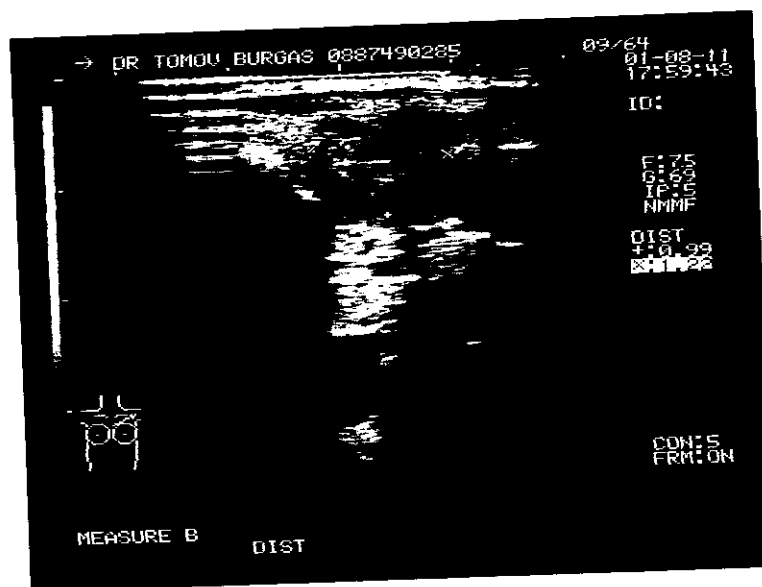
Искано ехографско изследване:

Бр 11 ул. М. Цук. М.

Вероятна диагноза:

Дата: *21.10.11г*

Лекар:



Експозафони данти за мекотаканите
Формацие в мезоанни крај на
Оперативна цистерна с нехомогенна
структура, целно отграшени од окол-
ната Токан с размери 18/12/10 см.

1 VII 2041

GA